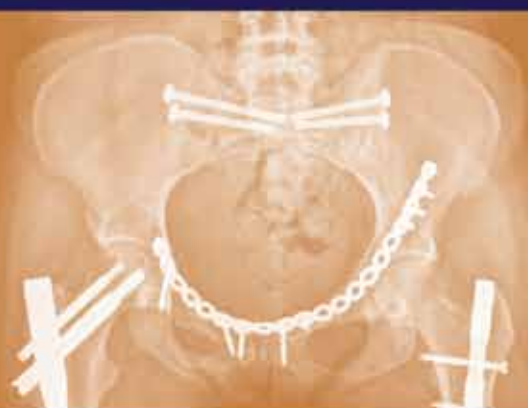

**Valér Džupa  
Tomáš Pavelka  
Stanislav Taller  
et al.**

# **LÉČBA ZLOMENIN PÁNVE A ACETABULA**



## Vydání podpořila společnost

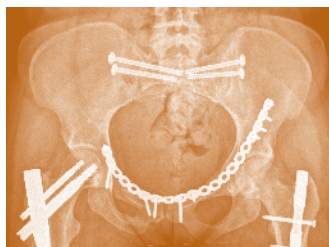


### Upozornění

Všechna práva vyhrazena.  
Žádná část této tištěné či elektronické knihy nesmí být  
reprodukována a šířena v papírové, elektronické  
či jiné podobě bez předchozího písemného  
souhlasu nakladatele.  
Neoprávněné užití této knihy bude trestně stíháno.

Galén  
Na Bělidle 34, 150 00 Praha 5  
[www.galen.cz](http://www.galen.cz)  
© Galén, 2013

**Valér Džupa  
Tomáš Pavelka  
Stanislav Taller  
et al.**



# **LÉČBA ZLOMENIN PÁNVE A ACETABULA**

**Galén**

### **Hlavní autoři a pořadatelé**

doc. MUDr. Valér Džupa, CSc.

*Univerzita Karlova v Praze, 3. lékařská fakulta a Fakultní nemocnice Královské Vinohrady,  
Ortopedicko-traumatologická klinika*

doc. MUDr. Tomáš Pavelka, Ph.D.

*Univerzita Karlova v Praze, Lékařská fakulta v Plzni a Fakultní nemocnice Plzeň,  
Klinika ortopedie a traumatologie pohybového ústrojí*

MUDr. Stanislav Taller

*Krajská nemocnice Liberec, a.s., Traumatologicko-ortopedické centrum*

### **Recenzenti**

prof. MUDr. Jiří Látal, CSc.

*Slovenská zdravotnícka univerzita v Bratislave, Lekárska fakulta a Univerzitná nemocnica Bratislava,  
Klinika úrazovej chirurgie*

prof. MUDr. Peter Wendsche, CSc.

*Úrazová nemocnice v Brně, Základna traumatologie*

**Valér Džupa, Tomáš Pavelka, Stanislav Taller et al.**

**LÉČBA ZLOMENIN PÁNVE A ACETABULA**

První vydání

Vydalo nakladatelství Galén, Na Bělidle 34, 150 00 Praha 5

Editor PhDr. Lubomír Houdek

Šéfredaktorka PhDr. Soňa Dernerová

Odpovědná redaktorka Ing. Barbora Bartíková

Autoři ilustrací MUDr. Radek Jakša a MUDr. Jan Vavrečka

Dokumentace z archivu autorů

Sazba Kateřina Dvořáková, Galén

Určeno odborné veřejnosti

G321047

**Kniha byla vydána v roce 20. narozenin nakladatelství Galén.**

Všechna práva vyhrazena.

Tato publikace ani žádná její část nesmějí být reprodukovány, uchovávány v rešeršním systému nebo přenášeny jakýmkoli způsobem (včetně mechanického, elektronického, fotografického či jiného záznamu) bez písemného souhlasu nakladatelství.

Autoři i nakladatel vynaložili značné úsilí, aby informace o léčivech odpovídaly stavu znalostí v době zpracování díla.

Nakladatel za ně nenes odpovědnost a doporučuje řídit se údaji o doporučeném dávkování a kontraindikacích uvedených výrobcí v příbalovém letáku příslušného léčivého přípravku. Týká se to především přípravků vzácněji používaných nebo nově uváděných na trh.

© Galén, 2013

První vydání v elektronické verzi

**ISBN 978-80-7492-003-5 (PDF)**

**ISBN 978-80-7492-004-2 (PDF pro čtečky)**

## Autorský kolektiv

### Hlavní autoři a pořadatelé

**doc. MUDr. Valér Džupa, CSc.**

Univerzita Karlova v Praze, 3. lékařská fakulta  
a Fakultní nemocnice Královské Vinohrady,  
Ortopedicko-traumatologická klinika

**doc. MUDr. Tomáš Pavelka, Ph.D.**

Univerzita Karlova v Praze, Lékařská fakulta  
v Plzni a Fakultní nemocnice Plzeň,  
Klinika ortopedie a traumatologie  
pohybového ústrojí

**MUDr. Stanislav Taller**

Krajská nemocnice Liberec, a.s.,  
Traumatologicko-ortopedické centrum

### Autoři

**doc. MUDr. Václav Báča, Ph.D.**

Univerzita Karlova v Praze, 3. lékařská fakulta,  
Ústav anatomie

**doc. MUDr. Pavel Douša, CSc.**

Univerzita Karlova v Praze, 3. lékařská fakulta  
a Fakultní nemocnice Královské Vinohrady,  
Ortopedicko-traumatologická klinika

**MUDr. Vítězslav Ducháč, Ph.D.**

Univerzita Karlova v Praze, 3. lékařská fakulta  
a Fakultní nemocnice Královské Vinohrady,  
Chirurgická klinika

**doc. MUDr. František Duška, Ph.D.**

Nottingham University Hospitals NHS Trust and  
Queen's Medical Centre, Consultant Critical Care

**MUDr. Martin Frank**

Univerzita Karlova v Praze, Lékařská fakulta  
v Hradci Králové a Fakultní nemocnice Hradec  
Králové, Chirurgická klinika;  
6. polní nemocnice Armády České republiky

**MUDr. Vladimír Frič, CSc.**

Univerzita Karlova v Praze, 3. lékařská fakulta  
a Fakultní nemocnice Královské Vinohrady,  
Ortopedicko-traumatologická klinika

**MUDr. Filip Fridrich**

Fakultní nemocnice Královské Vinohrady,  
Ortopedicko-traumatologická klinika

**doc. MUDr. Robert Grill, Ph.D.**

Univerzita Karlova v Praze, 3. lékařská fakulta  
a Fakultní nemocnice Královské Vinohrady,  
Urologická klinika

**prof. MUDr. Robert Gürlich, CSc.**

Univerzita Karlova v Praze, 3. lékařská fakulta  
a Fakultní nemocnice Královské Vinohrady,  
Chirurgická klinika

**prof. MUDr. Pavel Haninec, CSc.**

Univerzita Karlova v Praze, 3. lékařská fakulta  
a Fakultní nemocnice Královské Vinohrady,  
Neurochirurgická klinika

**prof. MUDr. Petr Havránek, CSc.**

Univerzita Karlova v Praze, 3. lékařská fakulta  
a Thomayerova nemocnice,  
Klinika dětské chirurgie a traumatologie

**Ing. Zdeněk Horák, Ph.D.**

České vysoké učení technické v Praze,  
Fakulta strojní, Ústav mechaniky, biomechaniky  
a mechatroniky, Laboratoř biomechaniky člověka

**MUDr. Filip Hron**

Ústav pro péči o matku a dítě v Praze,  
Centrum pro trofoblastickou nemoc

**doc. MUDr. Jana Chmelová, Ph.D.**

Univerzita Palackého v Olomouci,  
Lékařská fakulta a Fakultní nemocnice Olomouc,  
Radiologická klinika;  
Městská nemocnice Ostrava,  
Radiologie a zobrazovací metody

**doc. MUDr. David Kachlík, Ph.D.**

Univerzita Karlova v Praze, 3. lékařská fakulta,  
Ústav anatomie

**MUDr. Radek Kaiser, Ph.D.**

Univerzita Karlova v Praze, 3. lékařská fakulta  
a Fakultní nemocnice Královské Vinohrady,  
Neurochirurgická klinika

**prof. MUDr. Martin Krbec, CSc.**

Univerzita Karlova v Praze, 3. lékařská fakulta  
a Fakultní nemocnice Královské Vinohrady,  
Ortopedicko-traumatologická klinika

**MUDr. Jiří Kříž, Ph.D.**

Univerzita Karlova v Praze, 2. lékařská fakulta  
a Fakultní nemocnice v Motole,  
Klinika rehabilitace a tělovýchovného lékařství,  
Spinální jednotka

**MUDr. Jiří Marvan**

Univerzita Karlova v Praze, 3. lékařská fakulta  
a Fakultní nemocnice Královské Vinohrady,  
Ortopedicko-traumatologická klinika

**doc. MUDr. Jiří Matějka, Ph.D.**

Univerzita Karlova v Praze, Lékařská fakulta  
v Plzni a Fakultní nemocnice Plzeň,  
Klinika ortopedie a traumatologie  
pohybového ústrojí

**doc. MUDr. Michal Otčenášek, CSc.**

Univerzita Karlova v Praze, 1. lékařská fakulta  
a Nemocnice Na Bulovce,  
Gynekologicko-porodnická klinika;  
Univerzita Karlova v Praze, 3. lékařská fakulta  
a Fakultní nemocnice Královské Vinohrady,  
Urologická klinika

**doc. MUDr. Jiří Skála-Rosenbaum, Ph.D.**

Univerzita Karlova v Praze, 3. lékařská fakulta  
a Fakultní nemocnice Královské Vinohrady,  
Ortopedicko-traumatologická klinika

**prof. MUDr. Peter Šimko, CSc.**

Slovenská zdravotnícka univerzita v Bratislave,  
Lekárska fakulta a Univerzitná nemocnica  
Bratislava, Klinika úrazovej chirurgie

**MUDr. Jaroslav Šrám**

Krajská nemocnice Liberec, a.s.,  
Traumatologicko-ortopedické centrum,  
Spinální jednotka

**MUDr. Jan Vavrečka**

Univerzita Karlova v Praze, 1. lékařská fakulta  
a Všeobecná fakultní nemocnice,  
I. chirurgická klinika;  
Vysoká škola ekonomická v Praze,  
Fakulta mezinárodních vztahů,  
Katedra podnikového a evropského práva

**Recenzenti****prof. MUDr. Jiří Látal, CSc.**

Slovenská zdravotnícka univerzita v Bratislave,  
Lekárska fakulta a Univerzitná nemocnica  
Bratislava, Klinika úrazovej chirurgie

**prof. MUDr. Peter Wendsche, CSc.**

Úrazová nemocnice v Brně,  
Základna traumatologie

# Obsah

|   |             |
|---|-------------|
| <b>Autorský kolektiv</b> .....  | <b>V</b>    |
| <b>Předmluva</b> .....  | <b>XI</b>   |
| <i>Oldřich Čech</i>   |             |
| <b>Úvod</b> .....   | <b>XIII</b> |
| <i>Valér Džupa, Tomáš Pavelka, Stanislav Taller</i>                               |             |
| <b>I. OBECNÁ ČÁST</b>   |             |
| <b>1. Epidemiologie zlomenin pánve a acetabula</b> .....                          | <b>3</b>    |
| <i>Valér Džupa, Jana Chmelová, Filip Fridrich</i>                                 |             |
| <b>2. Anatomie pánve a acetabula</b> .....  | <b>9</b>    |
| <i>Václav Báča, David Kachlík, Jan Vavrečka</i>                                   |             |
| <b>3. Anatomická a klinická terminologie používaná v pánevní chirurgii.</b> ..... | <b>21</b>   |
| <i>David Kachlík, Václav Báča, Valér Džupa</i>                                    |             |
| <b>4. Biomechanika pánve.</b> .....   | <b>25</b>   |
| <i>Zdeněk Horák, Valér Džupa, Václav Báča</i>                                     |             |
| <b>5. Mechanismus vzniku poranění pánevního kruhu a zlomenin acetabula</b> .....  | <b>35</b>   |
| <i>Tomáš Pavelka, Valér Džupa, Zdeněk Horák</i>                                   |             |
| <b>6. Diagnostika zlomenin pánve a acetabula</b> .....                            | <b>45</b>   |
| <i>Jana Chmelová, Valér Džupa, Jiří Marvan</i>                                    |             |
| <b>7. Klasifikace poranění pánve</b> .....  | <b>53</b>   |
| <i>Valér Džupa, Martin Frank, Jiří Skála-Rosenbaum</i>                            |             |
| <b>8. Klasifikace zlomenin acetabula.</b> .....                                   | <b>67</b>   |
| <i>Valér Džupa, Jana Chmelová, Tomáš Pavelka</i>                                  |             |
| <b>9. Přidružená poranění</b> .....   | <b>77</b>   |
| <i>Valér Džupa, Martin Krbec, Robert Grill</i>                                    |             |
| <b>10. Primární léčebná opatření u pacientů s poraněním pánve</b> .....           | <b>85</b>   |
| <i>František Duška</i>  |             |

|  |            |
|--|------------|
| <b>11. Primární ošetření poraněné pánve. ....</b>  | <b>89</b>  |
| <i>Tomáš Pavelka, Valér Džupa, Stanislav Taller</i>  |            |
| <b>12. Indikace a časování definitivního ošetření ....</b>                                   | <b>93</b>  |
| <i>Tomáš Pavelka, Valér Džupa, Martin Krbec</i>  |            |
| <b>13. Operační přístupy k pánvi a acetabulu ....</b>  | <b>95</b>  |
| <i>Valér Džupa, Jan Vavrečka, Stanislav Taller</i>   |            |
| <b>14. Standardní techniky osteosyntézy zlomenin pánve a acetabula ....</b>                  | <b>109</b> |
| <i>Pavel Douša, Valér Džupa, Vladimír Frič</i>   |            |
| <b>15. Možnosti miniinvazivních postupů při osteosyntéze zlomenin pánve a acetabula ....</b> | <b>121</b> |
| <i>Stanislav Taller, Jaroslav Šrám</i>   |            |
| <b>16. Možnosti navigace při osteosyntéze zlomenin pánve a acetabula ....</b>                | <b>131</b> |
| <i>Stanislav Taller, Jaroslav Šrám</i>   |            |
| <br><b>II. LÉČENÍ PORANĚNÍ PÁNVE</b>   |            |
| <b>17. Osteosyntéza poranění předního segmentu pánve. ....</b>                               | <b>137</b> |
| <i>Valér Džupa, Tomáš Pavelka, Stanislav Taller</i>  |            |
| <b>18. Osteosyntéza poranění zadního segmentu pánve. ....</b>                                | <b>149</b> |
| <i>Tomáš Pavelka, Valér Džupa, Stanislav Taller</i>  |            |
| <b>19. Zavádění iliosakrálních šroubů pomocí klasické CT navigace. ....</b>                  | <b>159</b> |
| <i>Stanislav Taller, Jaroslav Šrám</i>   |            |
| <b>20. Role zevní fixace při léčení poranění pánve ....</b>                                  | <b>165</b> |
| <i>Martin Frank, Valér Džupa, Tomáš Pavelka</i>  |            |
| <b>21. Lumbopelvická fixace u poranění lumbosakrálního přechodu a pánve ....</b>             | <b>173</b> |
| <i>Jiří Matějka</i>  |            |
| <b>22. Léčba poranění pánve u dětí ....</b>  | <b>179</b> |
| <i>Petr Havránek</i>   |            |
| <b>23. Léčba poranění pánve u pacientů s osteoporózou ....</b>                               | <b>183</b> |
| <i>Stanislav Taller, Valér Džupa</i>   |            |
| <br><b>III. LÉČENÍ ZLOMENIN ACETABULA</b>  |            |
| <b>24. Osteosyntéza zlomenin zadní stěny a zadního pilíře acetabula ....</b>                 | <b>191</b> |
| <i>Jiří Skála-Rosenbaum, Valér Džupa, Tomáš Pavelka</i>                                      |            |
| <b>25. Osteosyntéza zlomenin přední stěny a předního pilíře acetabula ....</b>               | <b>199</b> |
| <i>Tomáš Pavelka, Valér Džupa</i>  |            |
| <b>26. Osteosyntéza zlomenin obou pilířů acetabula ....</b>                                  | <b>207</b> |
| <i>Tomáš Pavelka, Valér Džupa</i>  |            |



|  |     |
|--|-----|
| <b>27. Ošetření kombinovaných poranění acetabula a pánevního kruhu</b> .....             | 217 |
| <i>Jaroslav Šrám, Stanislav Taller</i>   |     |
| <b>28. Ošetrenie kombinovaných zlomenín acetabula a proximálneho femuru</b> .....        | 223 |
| <i>Peter Šimko, Valér Džupa</i>  |     |
| <b>29. Léčba zlomenin acetabula u dětí.</b> .....  | 229 |
| <i>Petr Havránek</i>   |     |
| <b>30. Léčba zlomenin acetabula u pacientů s osteoporózou.</b> .....                     | 233 |
| <i>Valér Džupa, Stanislav Taller</i>   |     |
| <b>IV. KOMPLIKACE</b>  |     |
| <b>31. Komplikace léčby zlomenin pánve</b> .....   | 241 |
| <i>Tomáš Pavelka, Valér Džupa</i>  |     |
| <b>32. Komplikace léčby zlomenin acetabula</b> .....                                     | 247 |
| <i>Tomáš Pavelka, Valér Džupa</i>  |     |
| <b>V. REHABILITACE</b>   |     |
| <b>33. Rehabilitace pacientů po zlomeninách pánve a acetabula.</b> .....                 | 259 |
| <i>Jiří Kříž, Valér Džupa</i>  |     |
| <b>VI. TRVALÉ NÁSLEDKY A MOŽNOSTI JEJICH ŘEŠENÍ</b>                                      |     |
| <b>34. Paklouby pánve</b> .....  | 265 |
| <i>Stanislav Taller, Jaroslav Šrám</i>   |     |
| <b>35. Možnosti léčby neurologických následků po zlomeninách pánve a acetabula</b> ..... | 271 |
| <i>Pavel Haninec, Radek Kaiser</i>   |     |
| <b>36. Urologické a sexuální poruchy po závažném poranění pánve</b> .....                | 275 |
| <i>Robert Grill, Michal Otčenášek, Valér Džupa</i>                                       |     |
| <b>37. Gynekologicko-porodnická problematika poranění pánve.</b> .....                   | 279 |
| <i>Filip Hron, Michal Otčenášek, Valér Džupa</i>   |     |
| <b>38. Možnosti léčby gastroenterologických následků po poranění pánve.</b> .....        | 283 |
| <i>Vítězslav Ducháč, Robert Gürlich</i>  |     |
| <b>Závěr.</b> .....  | 287 |
| <b>Použité zkratky</b> .....   | 289 |
| <b>Rejstřík.</b> .....   | 291 |

## **Motto**

Type B fractures including the transverse or T types with or without posterior wall involvement, and the anterior with posterior hemitransverse, are among the most difficult to manage. If, as it often the case, such fractures are produced by significant forces and energy, the shearing force often damages the articular surfaces, and gross displacement and often instability results. Reduction may be very difficult to achieve, especially for T type fractures, the latter for which an anatomic reduction is obtained in only 60 % of cases, even in the most expert hands.

LETOURNEL, E., JUDET, R.: Fractures of the acetabulum. Berlin, Springer-Verlag 1993.

## Předmluva

Vážení čtenáři,

dostává se vám do ruky výjimečná monografie věnovaná léčení poranění pánve a zlomenin acetabula. V posledních 20 letech došlo k enormnímu nárůstu těchto zlomenin, nezhledně v rámci polytraumat s poraněním životně důležitých orgánů. V roce 2004 bylo na 3. lékařské fakultě Univerzity Karlovy v Praze založeno Centrum pro integrované studium pánve, jehož cílem bylo zintenzivnit spolupráci všech pánevních chirurgů i lékařů jiných oborů zabývajících se problematikou poranění pánve a zlomenin acetabula. Prvním knižním počinem této skupiny byla monografie Diagnostika zlomenin pánve a acetabula, která vyšla v roce 2009. Monografie Léčba zlomenin pánve a acetabula je pokračováním díla započatého předchozí knihou. Než se budu věnovat jejímu obsahu, je třeba se několika větami vrátit do historie a ukázat, jak se tato disciplína vyvíjela ve světě a kde jsme stáli my.

V roce 1966, který byl pro ortopedii a traumatologii pohybového aparátu zlomový, se konal v Paříži kongres Světové společnosti pro ortopedii a traumatologii SICOT. Kongres znamenal počátek endoprotetiky kyčelního kloubu (Charnley, Müller, McKee), představitelé AO školy zde bojovali o mezinárodní uznání (Müller), Judetova škola prezentovala dekontakci a zevní osteosyntézu při léčbě pakloubů, stabilizaci zlomenin pánve, acetabula a páteře (bratři Judetové, Letournel, Roy-Camille). Měl jsem to štěstí, že jsem již před kongresem SICOT v Paříži pracoval v St. Gallenu u prof. Müllera, zúčastnil se tohoto přelomového kongresu a následně absolvoval dvouměsíční studijní pobyt v Paříži na klinice prof. Judeta; byl jsem přítomen, když operovali Judet, Letournel a Roy-Camille. Paříž té doby se vyznačovala intenzivním provozem automobilů nepřilíš odolných proti nárazu, důsledkem čehož bylo velké množství pacientů s traumaty pánve a páteře, kteří

se léčili na Judetově klinice. Po mém návratu jsme zavedli operační léčení zlomenin acetabula a pánve na I. ortopedické klinice v Praze a principy prezentovali v obou monografiích věnovaných moderní osteosyntéze (1972, 1982), ve kterých jsou kapitoly zabývající se problematikou zlomenin acetabula včetně operačních přístupů a způsobem využití zevní fixace při stabilizaci poranění pánevního kruhu.

Nyní zpět ke knize Léčba zlomenin pánve a acetabula. Prolistujte ji a uvidíte, že zasahuje všechny oblasti týkající se traumatologie pánve. V **obecné části** je věnována pozornost epidemiologii, anatomii, biomechanice, mechanismům vzniku poranění, diagnostice a klasifikaci, přidruženým poraněním, časování a provedení primárních léčebných opatření, operačním přístupům a obecným poznámkám týkajícím se techniky osteosyntézy standardní, miniinvazivní i navigované. **Druhá část** knihy je věnována léčení poranění pánve včetně popisu jednotlivých technik a k mému potěšení zahrnuje i kapitoly týkající se odlišnosti postupů u starších pacientů s osteoporózou a pacientů dětského a adolescentního věku. **Třetí část** zahrnuje návody k ošetření acetabulárních zlomenin, kombinovaných poranění pánve a acetabula, kombinovaných zlomenin acetabula a proximálního femuru a rovněž acetabulárních zlomenin ve stařeckém a dětském věku. Následující **čtvrtá část** precizně popisuje možné komplikace léčby a postupy při jejich řešení. **Pátá část** knihy je věnována rehabilitaci pacientů po těžkých poraněních. Poslední **šestá část** je zaměřená na problémy spojené s trvalými následky po poranění pánve a acetabula, vyžadující mnohooborovou spolupráci napříč celým spektrem nejen chirurgických oborů moderní medicíny.

Dovolu mi konstatovat, že takto ucelený přehled dokladuje bohatou zkušenost autorů v léčbě pacien-

tů s poraněním v oblasti pánve a vyzrálý plán při tvorbě této knihy. Domnívám se, že má co nabídnout všem chirurgům, traumatologům a ortopedům, ale i diagnostikům, intenzivistům a fyzioterapeutům věnujícím se problematice poranění pánve a zlomenin acetabula. A to nejen těm začínajícím, jimž doporučuji knihu jako celek, ale také zkušeným úrazovým chirurgům, kteří v ní po přečtení jednotlivých kapitol najdou inspiraci pro řešení konkrétních poranění.

Na závěr mi dovoluji několik slov k autorskému kolektivu. Dát dohromady monografii, která má 28 autorů, je obtížný úkol. Můj obdiv patří především hlavním autorům a editorům knihy, kteří se do takto náročné práce pustili. **Valér Džupa** je mým nejmladším žákem, s nímž jsme společně operovali stovky pacientů a strávili desítky hodin společnými rozhovory. Jsem rád, že se mi podařilo předat mu jednu z hlavních myšlenek, kterou považuji za základní pro každého ortopeda a traumatologa, a sice „mluv a piš jen o tom, co děláš“. Tato myšlenka je prostoupena v celé knize. **Tomáš Pavelka** se celý život systematicky věnuje traumatologii pohybového

aparátu, v posledních letech jeho přednášky a časopisecké publikace zaměřené na problematiku zlomenin pánve a acetabula pomohly vytvořit „zlatý fond“ v naší literatuře. **Stanislav Taller** je jedním z doyenů české traumatologie. Váže mě k němu celoživotní přátelství. Byl jedním z prvních chirurgů u nás, který přijal AO učení; v roce 1977 jsme společně sestavili seznam indikací osteosyntézy a zveřejnili ho ve Věstníku Ministerstva zdravotnictví. Jeho celoživotní zaměření na traumatologii pánve přineslo několik prioritních prací a hlavně objevů a postupů, za které si ho hluboce vážím. Věřím tomu, že i další spoluautoři knihy se s vědomím, že práce „koordinuje“ tato editorská trojice, podíleli na vzniku jednotlivých kapitol s radostí a vědomím účasti na „správné věci“ bez ohledu na to, zda se jednalo o začínající autory střední generace či významné univerzitní profesory.

Knihu Léčba zlomenin pánve a acetabula považuji za základní literaturu, která patří do knihovny a zejména na pracovní stůl každého traumatologa a ortopeda v Čechách, na Moravě i na Slovensku.

*prof. MUDr. Oldřich Čech, Dr.Sc.*

## Úvod

V posledních deseti letech jsme zaznamenali velký rozvoj pánevní chirurgie. Byl způsoben nárůstem počtu poranění pánve a zlomenin acetabula ošetřovaných v traumacentrech, ale také v ostatních nemocnicích zabývajících se péčí o traumatizované pacienty. Aby s kvantitou práce narůstala i kvalita péče o tyto pacienty, bylo třeba splnit několik požadavků. Prvním bylo zlepšení komunikace lékařů různých odborností podílejících se na primárním ošetření, druhým bylo zrychlení a zpřesnění diagnostiky na podkladě pochopení možností jednotlivých zobrazovacích metod, třetím dovybavení pracovišť materiály potřebnými k zajištění primární stabilizace, čtvrtým bylo získání dostatečné erudice při plánování jednotlivých terapeutických postupů a při jejich správném načasování, pátým zvládnutí operačních přístupů a nacvičení použití všech současných prostředků určených k definitivní fixaci zlomenin. Později se ukázalo, že toto nestačí. Dalšími nezbytnými podmínkami pro zajištění kvalitní péče o pacienty bylo správné vedení následné péče včetně načasování vertikalizace, zátěže a rehabilitace, včasné rozpoznání komplikací a vhodná reakce na ně a konečně vyhodnocení výsledků se snahou o určení správných postupů, jakož i se snahou o nalezení cest pro minimalizaci trvalých následků pro pacienty s reziduálními obtížemi. Aby byly splněny všechny tyto podmínky, bylo třeba pokládat si správné otázky, nacházet na ně odpovědi v dostupných monografiích a časopiseckých publikacích, vést dialog s odborníky jiných oborů, naslouchat pacientům a znovu číst a konfrontovat vlastní výsledky se zkušenostmi kolegů z jiných pracovišť i zahraničních autorů.

Platformou pro takto koncipovanou práci s vedením věcného dialogu napříč obory se stalo **Centrum pro integrované studium pánve 3. lékařské fakulty Univerzity Karlovy v Praze**, založené v roce 2004. Zpočátku nám umožnilo diskutovat proble-

matiku poranění pánve a zlomenin acetabula z pohledu lékařů různých odborností (anatom, rentgenolog, chirurg, traumatolog, ortoped, anesteziolog-intenzivista, urolog, gynekolog, cévní chirurg, neurochirurg, neurolog, gastroenterolog, rehabilitační lékař). Později jsme dokázali rozšířit tuto diskusi o řadu dalších odborníků z většiny traumacentru v České republice a několika dalších českých i slovenských nemocnic. Od prvních časopiseckých publikací jsme se přes několikaletou práci na multicentrické studii dostali k napsání útlé knížky **Diagnostika zlomenin pánve a acetabula**. Velmi nás potěšilo a motivovalo udělení Chlumského ceny výborem České společnosti pro ortopedii a traumatologii za nejlepší knižní publikaci s ortopedickou tematikou v roce 2009. Tehdy jsme se rozhodli doplnit „diagnostiku“ o „terapii“. Nechtěli jsme přeložit či opsat slavné zahraniční monografie. Věděli jsme, že chceme psát jen o tom, co sami děláme. Proto předkládáme tuto knihu ke kritickému čtení všem českým a slovenským pánevními chirurgům i dalším lékařům zabývajícím se traumatologií s upozorněním, že nemáme ambici považovat ji za jediný správný návod, ale pouze za popis postupu, podle kterého jsme si za léta naší spolupráce sami navykli pracovat.

Vznik knihy, její příprava a konečná úprava byly podpořeny ze Strukturálních fondů Evropské unie, Operační program Praha Konkurenceschopnost (OPPK) CZ216/3100/24018(INO/02/01/0017/2010) „Podpora báze základního výzkumu Centra pro integrované studium pánve“. Kromě této institucionální podpory však vdčíme i mnoha spolupracovníkům. Jsou to především kolegové lékaři, zdravotní sestry, radiologičtí asistenti, fyzioterapeuti a další zaměstnanci našich mateřských pracovišť (Fakultní nemocnice Královské Vinohrady v Praze, Fakultní nemocnice Plzeň, Krajská nemocnice Liberec, a.s.). Jejich péče byla nezbytná pro uzdravení našich pa-

cientů. Dále děkujeme všem lékařům a vedením radiodiagnostických klinik a oddělení z mateřských nemocnic hlavních autorů a spoluautorů za poskytnutí obrazové dokumentace uvedené v této knize.

Konečně chceme poděkovat recenzentům, za jejich trpělivou práci při vznášení podnětných připomínek k napsanému textu i obrázkům.

*Valér Džupa, Tomáš Pavelka, Stanislav Taller*

# I. OBECNÁ ČÁST

# 1. Epidemiologie zlomenin pánve a acetabula

Valér Džupa, Jana Chmelová, Filip Fridrich

## Souhrn

Výskyt poranění pánve kolísá podle různých autorů v rozmezí 3–9% a zlomenin acetabula do 1% ze všech zlomenin. Incidence je udávána u poranění pánve 23 zraněných na 100 000 obyvatel a rok a u zlomenin acetabula tři pacienti na 100 000 obyvatel a rok. Věková a pohlavní distribuce souborů pacientů se zlomeninou v oblasti pánve je závislá na metodice sběru dat a výrazně je ovlivňuje to, zda jsou nebo nejsou do souboru pacientů zahrnováni pacienti (většinou pacientky) vyššího věku se zlomeninou ramének stydké kosti v terénu osteoporózy. Mezi způsoby vzniku zlomenin v oblasti pánve dominují dopravní nehody. Počet úmrtí kolísá v závislosti na tom, zda jsou vyhodnocovány zlomeniny v oblasti pánve jako samostatná poranění nebo jako součásti polytraumatu.

## Úvod

Zlomeniny v oblasti pánve patří mezi nejzávažnější poranění skeletu. Nejdůležitějším faktorem podílejícím se na vzniku určitého typu poranění a tím i na jeho závažnosti je velikost a směr působícího násilí v průběhu úrazového děje /15/. Proto spektrum jednotlivých typů poranění v oblasti pánve kolísá od minimálních lézí, které způsobí přechodné klinické obtíže a nemají vliv na budoucí život pacienta (zlomenina ramének stydké kosti), přes poranění vyžadující různě složitou léčbu včetně operací s možným vyústěním do trvalých obtíží (avulze *spina iliaca anterior superior*, symfyzeolýza) až k poraněním, která se spolupodílí na ohrožení života (nestabilní poranění pánevního kruhu jako součásti polytraumatu). Giannoudis a spolupracovníci uvedli, že nestabilní zlomeniny pánve jsou třetí nejčastější příčinou smrti u dopravních úrazů, hned za těž-

kými kraniotraumaty a poraněním hrudníku se závažným poškozením nitrohrudních orgánů /10/.

Zlomeniny v oblasti pánve rozdělujeme na **poranění pánve** jako celku (tedy zlomeniny jednotlivých kostí a poranění pánevního kruhu) a **zlomeniny acetabula**. I když se tyto dvě nozologické jednotky často kombinují, je několik důvodů, proč je odlišovat. Nejdůležitějším z nich je **rozdílný přístup k terapii** (poranění pánve vyžaduje pro obnovu její nosné funkce stabilní fixaci zejména zadního segmentu s určitou mírou tolerance při dosažení přesné repozice, zlomenina acetabula jako typická intraartikulární zlomenina vyžaduje před stabilizací exaktní repozici všech fragmentů nesoucích kloubní plochu). Další rozdíly se týkají výskytu, věku a pohlaví zraněných, způsobu vzniku poranění a počtu úmrtí.

## Výskyt poranění pánve a zlomenin acetabula

Výskyt zlomeniny v oblasti pánve se obvykle uvádí v rozmezí 3–9% ze všech poranění skeletu, avšak Rommens publikoval výskyt pouze v rozmezí 1–3% /7, 10, 17/. Je velmi pravděpodobné, že toto široké rozmezí je ovlivněno tím, zda autoři zařadili do sledovaných souborů **pouze poranění pánevního kruhu a zlomeniny acetabula nebo i zlomeniny jednotlivých kostí pánve v terénu osteoporózy**. Ve vlastním souboru pacientů sledovaném v roce 2004 jsme našli 3,9% výskyt zlomenin v oblasti pánve v rámci všech zaevidovaných zlomenin, ovšem poranění pánevního kruhu se vyskytlo pouze u 1,9% pacientů /23/. Tato čísla odpovídají rozmezím zahraničních autorů a potvrzují, že určení výskytu zlomenin v oblasti pánve výrazně ovlivňuje metodika sledování.

Existují epidemiologické studie snažící se o určení **incidence** těchto zlomenin. Australští autoři v jednoleté prospektivní studii určili incidenci pora-



**Tab. 1.1.** Přehled poranění pánve a zlomenin acetabula v souboru 307 pacientů léčených v letech 2008–2010

|               | Poranění pánve |          |              | Zlomeniny acetabula |          |              |
|---------------|----------------|----------|--------------|---------------------|----------|--------------|
|               | počet          | procento | průměrný věk | počet               | procento | průměrný věk |
| <b>Ženy</b>   | 130            | 52 %     | 61 let       | 14                  | 24 %     | 59 let       |
| <b>Muži</b>   | 119            | 48 %     | 43 let       | 44                  | 76 %     | 53 let       |
| <b>Celkem</b> | 249            | 100 %    | 52 let       | 58                  | 100 %    | 54 let       |

nění pánve u 23 zraněných na 100 000 obyvatel a rok /1/. Studie britských autorů při 16letém sledování konstatovala neměníci se incidenci zlomenin acetabula na úrovni tří pacientů na 100 000 obyvatel a rok /14/. Při sledování vlastního souboru pacientů jsme našli pouze čtyřnásobný (nikoli sedminásobný) rozdíl mezi počtem poranění pánve a zlomenin acetabula. Přehled uvádíme v tab. 1.1.

## Věk a pohlaví pacientů

Otázka věku pacientů se zlomeninou v oblasti pánve je další nevyjasněnou problematikou závislou na metodice sběru dat. Někteří autoři poukázali na to, že podle věku lze vyčlenit dvě větší podskupiny pacientů: 1. pacienty mladšího a středního věku (převážně muži) s poraněním pánevního kruhu po vysokoenergetickém úrazu; 2. pacienty vyššího věku (převážně ženy) se zlomeninou v terénu osteoporoticky změněné kosti (především ramének stydké kosti nebo acetabula) po prostém pádu /1, 5, 6, 12/. Průměrný věk pacientů ve studiích věnovaných poranění pánve po vysokoenergetickém úrazu se pohybuje kolem 40 let. Tabulka 1.1 ukazuje, že v našem souboru pacientů se tomuto věku blížili pouze muži s poraněním pánve a že průměrný věk pacientů s poraněním pánve i zlomeninou acetabula je přibližně stejný, avšak významně vyšší než v citovaných studiích.

Velké epidemiologické studie zaměřené na **pohlavní distribuci** pacientů u zlomenin pánve upozornily na vyšší zastoupení těchto zlomenin u mužů /2, 12, 20/. V našem souboru však toto můžeme potvrdit pouze u pacientů se zlomeninou acetabula, kde byla převaha zastoupení mužů nad ženami v poměru 3:1. Při posouzení vlivu věku na typ poranění můžeme konstatovat, že převaha mužů nižších věkových skupin je patrná u vysokoenergetických poranění pánve a zlomenin acetabula, zatímco ve skupině zlomenin pánve a acetabula vzniklých po nízkoenergetickém traumatu (prosté pády) v terénu osteoporózy (zlomeniny ramének stydké kosti, zlomeniny acetabula bez dislokace) dominují ženy vyššího věku.

## Způsob vzniku poranění

Většina autorů uvádí jako dominantní způsob vzniku poranění pánve **vysokoenergetické trauma** vzniklé při dopravních nehodách, pádech z výšky a závalech břemeny /1, 2, 12, 18, 20, 22/. Toto se však týká poranění pánve a zlomenin acetabula u mladších jedinců. Naopak ve vyšším věku dominují **prosté pády**, jelikož tady zlomeniny pánve i acetabula vznikají v terénu osteoporotické kosti /1, 5, 6, 12/. V souboru našich pacientů byly způsoby vzniku poranění pánve a acetabula rozdílné, jak je patrné z tab. 1.2. Dopravní nehoda byla častější příčinou zlomenin acetabula, naproti tomu pád z výšky byl častější příčinou poranění pánve. Při dopravních nehodách vznikala poranění pánve častěji u poražených chodců a cyklistů, zatímco zlomeniny acetabula u řidičů.

## Počet úmrtí

V literatuře udávaný počet úmrtí u pacientů s poraněním pánve kolísá v rozmezí 10–16 %, u otevřených zlomenin až 45 % /7, 11/. Naštěstí výskyt otevřených zlomenin je udáván pouze v rozmezí 2–4 % ze všech zlomenin pánve /11/. Rovněž počet úmrtí pacientů se zlomeninou pánve jako součástí polytraumatu je vyšší a blíží se až k 30 % /7/. Naproti tomu je udáván počet úmrtí u pacientů se zlomeninou acetabula na hranici 3 % /9/. I tento ukazatel dokumentuje skutečnost, že poranění pánve a zlomeniny acetabula jsou správně odlišovány jako dvě samostatné nozologické jednotky.

## Diskuse

**Výskyt poranění pánve a zlomenin acetabula.** Většina literárních zdrojů pracuje s údaji hospitalizovaných pacientů po vysokoenergetickém poranění pánve /3, 20/. Nejčastěji jsou data sbírána retrospektivně z traumaregistrů a z údajů traumacenter. Prospektivních studií je málo /1, 10, 20/. Navíc nejsou zaměřené na zlomeniny v oblasti pánve vzniklé

**Tab. 1.2.** Způsob vzniku poranění pánve a zlomenin acetabula v souboru 307 pacientů léčených v letech 2008 až 2010

|                            | Poranění pánve |              | Zlomeniny acetabula |              |
|----------------------------|----------------|--------------|---------------------|--------------|
|                            | počet          | procento     | počet               | procento     |
| <b>Dopravní nehoda</b>     | <b>86</b>      | <b>35 %</b>  | <b>28</b>           | <b>49 %</b>  |
| řidič                      | 15             | 6 %          | 15                  | 26 %         |
| spolujezdec                | 10             | 4 %          | 5                   | 9 %          |
| poražený chodec a cyklista | 43             | 18 %         | 5                   | 9 %          |
| motocyklista               | 18             | 7 %          | 3                   | 5 %          |
| <b>Pád z výšky</b>         | <b>60</b>      | <b>24 %</b>  | <b>6</b>            | <b>10 %</b>  |
| nehoda                     | 44             | 18 %         | 4                   | 7 %          |
| suicidium                  | 16             | 6 %          | 2                   | 3 %          |
| <b>Pád břemena</b>         | <b>7</b>       | <b>3 %</b>   | <b>2</b>            | <b>3 %</b>   |
| <b>Sport</b>               | <b>18</b>      | <b>7 %</b>   | <b>3</b>            | <b>5 %</b>   |
| <b>Prostý pád</b>          | <b>78</b>      | <b>31 %</b>  | <b>19</b>           | <b>33 %</b>  |
| <b>Celkem</b>              | <b>249</b>     | <b>100 %</b> | <b>58</b>           | <b>100 %</b> |

v osteoporotickém terénu u pacientů vyššího věku po prostém pádu /4/. Přitom skupina pacientek vyššího věku se zlomeninou ramének stydké kosti (zlomeniny typu A2.2 a B2.1 podle AO klasifikace) či nedislokovanou zlomeninou acetabula významně ovlivní počet zlomenin v oblasti pánve i celkové procento jejich výskytu v rámci všech zlomenin skeletu. Další skupina, která v epidemiologických přehledech obvykle chybí, jsou pacienti s poraněním pánve, kteří zemřou dříve, než se dostanou do zdravotnického zařízení. Proto skutečné procentuální zastoupení zlomenin v oblasti pánve nadále považují někteří autoři za neznámé /1, 10/.

**Věk a pohlaví pacientů.** Průměrný věk pacientů s poraněním pánve se udává kolem 40 let /1, 5, 6, 12/. Výrazně vyšší průměrný věk našich pacientů je dán opět rozdílnou metodikou sledování. My jsme byli důslední při řazení všech pacientů (tedy i těch starších s osteoporotickými zlomeninami pánve) do souboru a tím jsme dosáhli poněkud jiného věkového rozložení souboru než výše uvedení autoři. Rovněž zařazení pacientek vyššího věku se zlomeninou typu A2.2 a B2.1 do našeho souboru znamenalo významný posun v pohlavní distribuci. Zatímco v citovaných studiích převažují muži, my jsme u poranění pánve toto neprokázali. Proto si dovolíme konstatování, že při zhodnocení epidemiologických údajů pacientů se zlomeninou v oblasti pánve jsou výsledky výrazně ovlivněny tím, zda jsou, nebo nejsou do souboru zařazené pacientky vyššího věku se zlomeninami ramének stydké kosti.

**Způsob vzniku poranění.** Nejčastější příčinou vzniku zlomeniny v oblasti pánve jsou dopravní nehody /1, 10, 18, 22/. V souladu s naším sledováním je

uvedeno v pracích zahraničních autorů, že procento automobilových kolizí a motocyklových havárií je vyšší u zlomenin acetabula ve srovnání s poraněním pánve /9, 16/. Kelsey a spolupracovníci upozornili, že vedle osteoporózy jako hlavní příčiny vzniku zlomenin v oblasti pánve u pacientů vyššího věku po prostém pádu se na riziku vzniku těchto zlomenin podílí kouření a stav po hysterektomii /13/; avšak kouření i stav po hysterektomii jsou faktory zvyšující riziko rozvoje osteoporózy. Další často pozorovanou skutečností u zlomenin pánve je stav po ozařování oblasti malé pánve v anamnéze (z důvodu karcinomu prostaty či gynekologických tumorů).

**Počet úmrtí.** Citované údaje ukazují, jak obtížné je zhodnotit počet úmrtí pacientů se zlomeninou v oblasti pánve /7–9, 11/. Je to dáno především tím, že skupina těchto pacientů je různorodá. Jiné výsledky dostaneme, budeme-li hodnotit pacienty s poraněním pánevního kruhu jako monotraumatem, a jiné, bude-li se jednat o pacienty polytraumatizované. Dále můžeme hodnotit zlomeniny v oblasti pánve jako celek, nebo pouze ty bez osteoporotických zlomenin, nebo pouze acetabulární zlomeniny. Pak samozřejmě výsledky budou nutně výrazně kolísat. Proto snad důležitější než určit počet úmrtí je připomenout studie konstatující, že zlomenina v oblasti pánve jako součást polytraumaty zvyšuje u těchto pacientů riziko úmrtí /1, 19, 21/.

## Závěr

Při hodnocení epidemiologických údajů týkajících se zlomenin v oblasti pánve můžeme konstatovat:

1. Výskyt poranění pánve je udáván v rozmezí 3–9 % a zlomenin acetabula do 1 % všech skeletálních zlomenin.
2. Poranění pánevního kruhu je častější u mladších mužů.
3. Zlomeniny ramének stydké kosti po prostém pádu se častěji vyskytují u žen vyššího věku.
4. Směšování těchto dvou rozdílných skupin pacientů významně mění základní demografické charakteristiky sledovaných souborů.
5. Zlomeniny acetabula se výrazně častěji vyskytují u mužů.
6. Při vzniku zlomenin v oblasti pánve dominují dopravní nehody.
7. Poranění pánve vzniká častěji u pacientů poražených autem, zatímco zlomeniny acetabula jsou častější u řidičů.
8. Určit počet úmrtí u pacientů se zlomeninou v oblasti pánve je obtížné vzhledem k různorodosti sledovaných souborů, avšak poranění pánve v rámci polytraumatů lze považovat za faktor zhoršující prognózu pacienta vzhledem k přežití.

## Literatura

1. BALOGH, Z., KING, K.L., MACKAY, P., DOUGALL, D., MACKENZIE, S., EVANS, J.A., LYONS, T., DEANE, S.A.: The epidemiology of pelvic ring fractures: a population-based study. *J. Trauma*, 63: 1066-1073, 2007.
2. BARZILAY, Y., LIEBERGALL, M., SAFRAN, O., KHOURY, A., MOSHEIFF, R.: Pelvic fractures in a Level I Trauma Center: a test case for the efficacy of the evolving trauma system in Israel. *Isr. Med. Assoc. J.*, 7: 619-622, 2005.
3. BLACKMORE, C.C., CUMMINGS, P., JURKOVICH, G.J., LINNAU, K.F., HOFFER, E.K., RIVARA, F.P.: Predicting major hemorrhage in patients with pelvic fracture. *J. Trauma*, 61: 346-352, 2006.
4. BOUFOUS, S., FINCH, C., LORD, S., CLOSE, J.: The increasing burden of pelvic fractures in older people, New South Wales, Australia. *Injury*, 36: 1323-1329, 2005.
5. COSKER, T.D., GHANDOUR, A., GUPTA, S.K., TAYTON, K.J.: Pelvic ramus fractures in the elderly: 50 patients studied with MRI. *Acta Orthop.*, 76: 513-516, 2005.
6. CULEMANN, U., SCOLA, A., TOSOUNIDIS, G., POHLEMANN, T., GEBHARD, E.: Versorgungskonzept der Beckenringverletzung des alten Patienten. *Unfallchirurg*, 113: 258-271, 2010.
7. DEMETRIADES, D., KARAIKAKIS, M., TOUTOUZAS, K., ALO, K., VELMAHOS, G., CHAN, L.: Pelvic fractures: epidemiology and predictors of associated abdominal injuries and outcomes. *J. Am. Coll. Surg.*, 195: 1-10, 2002.
8. DENTE, C.J., FELICIANO, D.V., ROZYCKI, G.S., WYRZYKOWSKI, A.D., NICHOLAS, J.M., SALOMONE, J.P., INGRAM, W.L.: The outcome of open pelvic fractures in the modern era. *Am. J. Surg.*, 190: 831-837, 2005.
9. GIANNOUDIS, P.V., GROTZ, M.R., PAPAPOSTOLIDIS, C., DINOPOULOS, H.: Operative treatment of displaced fractures of the acetabulum: a meta-analysis. *J. Bone Jt Surg.*, 87-B: 2-9, 2005.
10. GIANNOUDIS, P.V., GROTZ, M.R., TZIOUPIS, C., DINOPOULOS, H., WELLS, G.E., BOUAMRA, O., LECKEY, F.: Prevalence of pelvic fractures, associated injuries, and mortality: the United Kingdom perspective. *J. Trauma*, 63: 875-883, 2007.
11. GROTZ, M.R., ALLAMI, M.K., HARWOOD, P., PAPE, H.C., KRETTEK, C., GIANNOUDIS, P.V.: Open pelvic fractures: epidemiology, current concepts of management and outcome. *Injury*, 36: 1-13, 2005.
12. KABAK, S., HALICI, M., TUNCEL, M., AVSAROGULLARI, L., BAKTIR, A., BASTURK, M.: Functional outcome of the open reduction and internal fixation for completely unstable pelvic ring fractures (type C): a report of 40 cases. *J. Orthop. Trauma*, 17: 555-562, 2003.
13. KELSEY, J.L., PRILL, M.M., KEEGAN, T.H., QUESENBERRY, C.P., SIDNEY, S.: Risk factors for pelvis fracture in older persons. *Am. J. Epidemiol.*, 162: 879-886, 2005.
14. LAIRD, A., KEATING, J.F.: Acetabular fractures: a 16-year prospective epidemiological study. *J. Bone Jt Surg.*, 87-B: 969-973, 2005.
15. PENNAL, G.F., TILE, M., WADELL, J.P., GARSIDE, H.: Pelvic disruption: assessment and classification. *Clin. Orthop.*, 151: 124-129, 1980.
16. PORTER, S.E., SCHROEDER, A.C., DZUGAN, S.S., GRAVES M.L., ZHANG, L., RUSSELL, G.V.: Acetabular fracture patterns and their associated injuries. *J. Orthop. Trauma*, 22: 165-170, 2008.
17. ROMMENS, P.M.: Pelvic ring injuries: a challenge for the trauma surgeon. *Acta Chir. Belg.*, 96: 78-84, 1996.
18. SALIM, A., TEIXEIRA, P.G., DUBOSE, J., OTTOCHIAN, M., DEMETRIADES, D.: Predictors of positive angiography in pelvic fractures: a prospective study. *J. Am. Coll. Surg.*, 207: 656-662, 2008.
19. SATHY, A.K., STARR, A.J., SMITH, W.R., ELLIOT, A., AGUDELO, J., REINERT, C.M., PINEI, J.P.: The effect of pelvic fracture on mortality after trauma: an analysis of 63.000 trauma patients. *J. Bone Jt Surg.*, 91-A: 2803-2810, 2009.
20. SCHMAL, H., MARKMILER, M., MEHLHORN, A.T., SUDKAMP, N.P.: Epidemiology and outcome of complex pelvic injury. *Acta Orthop. Belg.*, 71: 41-47, 2005.

21. SCHULMAN, J.E., O'TOOLE, R.V., CASTILLO, R.C., MANSON, T., SCIADINI, M.F., WHITNEY, A., POLLAK, A.N., NASCONE, J.W.: Pelvic ring fractures are an independent risk factor for death after blunt trauma. *J. Trauma*, 68: 930-934, 2010.
22. SMITH, W., WILLIAMS, A., AGUDELO, J., SHANNON, M., MORGAN, S., STAHEL P., MOORE, E.: Early predictors of mortality in hemodynamically unstable pelvis fractures. *J. Orthop. Trauma*, 21: 31-37, 2007.
23. ŠKAPINEC, P., TISLICKÝ, J., DŽUPA, V., PROCHÁZKA, B.: Přehled úrazových diagnóz pacientů ošetřených na traumatologické ambulanci v zimních měsících. *Osteol. Bull.*, 10: 27-32, 2005.

## 2. Anatomie pánve a acetabula

Václav Báča, David Kachlík, Jan Vavrečka

### Souhrn

Pánev jako celek představuje anatomicky velmi zajímavou oblast. Jsou tu umístěné systémy kostní, kloubní, svalový, močopohlavní a trávicí, se svými vazivovými kryty a závěsy. Popis tak může vycházet jednak z anatomie systematické, jednak topografické a funkční. Vedle kostěného a vazivového podkladu, svalů a orgánů je třeba věnovat pozornost i strukturám pánevního dna – zevně od peritonea pokrývá vnitřní stěnu pánve vazivová vrstva *fascia pelvis parietalis*, orgány pak kryje trojrozměrná funkční podpůrná struktura *fascia pelvis visceralis*, v klinické praxi nazývaná *fascia endopelvica*, která je zesílená v dobře patrných pruzích zejména u ženy v parametriu a parakolpiu. V retroperitoneálním prostoru do pánve vstupují cévy, nervy a nervové pleteně zásobující mimo pánevní orgány také dolní končetinu. Topograficky významná místa v pánvi ve vztahu k pohybovému aparátu a chirurgickým přístupům k němu jsou na přední straně *lacuna vasorum et musculorum*, *canalis obturatorius*, na zadní straně pak *foramen suprapiriforme et infrapiriforme*, *foramen ischiadicum minus* a *canalis pudendalis Alcocki*.

### Vymezení pánevního kruhu

Pánvi v anatomickém slova smyslu je oblast ohraničená pánevním kruhem, který se skládá ze dvou pánevních kostí (*ossa coxae*) a křížové kosti (*os sacrum*). Ventrálně jsou pánevní kosti spojené navzájem pevnou vazivově-chrupavčitou stydkou sponou (*symphysis pubica*) a dorzálně s křížovou kostí tuhým kloubním spojením (*amphiarthrosis*), zvaným křížokyčelní kloub (*articulatio sacroiliaca*). Průběhem *linea terminalis*, kterou tvoří *promontorium*, *linea arcuata ossis ilii*, *pecten ossis pubis* a horní

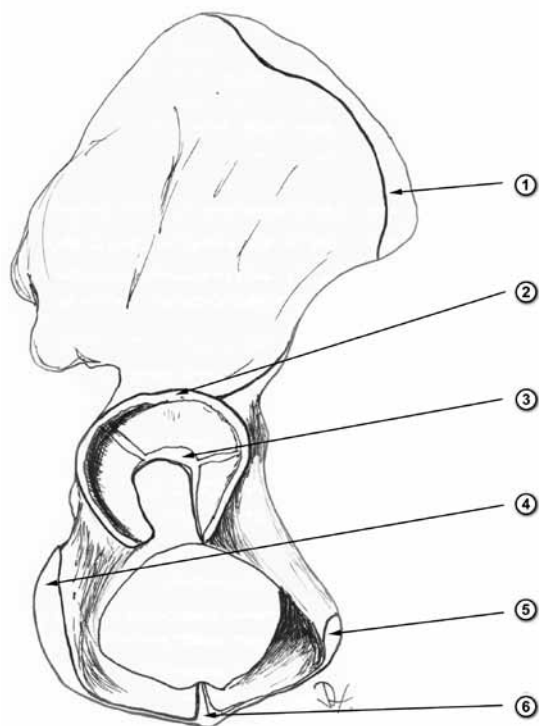
okraj *symphysis pubica*, je pánev rozdělena na objemově větší *pelvis major* (obsahuje zejména kličky tenkého střeva) a menší *pelvis minor* (obsahuje orgány vylučovacího, pohlavního a trávicího systému s jejich fixačním a podpůrným aparátem, závěsy a fasciálními kryty).

Pánevní kost vzniká srůstem původně založených tří kostí – kyčelní kosti (*os ilium*), sedací kosti (*os ischii*) a stydké kosti (*os pubis*), křížová kost pak srůstem jednotlivých původně založených křížových obratlů.

### Kostěná pánev

**Os coxae (pánevní kost).** Kyčelní, sedací a stydká kost se ve vývojové a růstové periodě stýkají v místě formující se jamky kyčelního kloubu zvané *acetabulum*. V tomto místě vzniká chrupavka, která svým tvarem připomíná písmeno ypsilon (*cartilago ypsiloniformis*) (obr. 2.1). Horizontálním raménkem směřuje vzad a odděluje *os ilium* a *os ischii*, vertikálním směřuje dolů a odděluje *os ischii* a *os pubis* a předním raménkem směřuje lehce vzhůru a odděluje *os ilium* a *os pubis*. Chrupavka má strukturu bipolární fýzy, zajišťuje tedy proporcionální růst všech kostí pánve a acetabula jako epifyzární růstová chrupavka. Dalšími růstovými zónami jsou chrupavka stydké spony, dále kloubní chrupavky v křížokyčelním kloubu, *synchondrosis ischiopubica* a apofýzy na kyčelním hřebeni (*crista iliaca*) a sedacím hrbolu (*tuber ischiadicum*).

Vlastní acetabulum (obr. 2.2) má polokulovitý tvar průměru asi 5 cm, vnější hrana mírně vyčnívá (prominuje) do podoby valu (*limbus acetabuli*), který je kaudálně přerušen zářezem (*incisura acetabuli*). K vnější hraně se připojuje vazivově-chrupavčitý lem (*labrum acetabuli*); ten je v místě překračování *incisura acetabuli* vyztužen přemosťujícím vazem

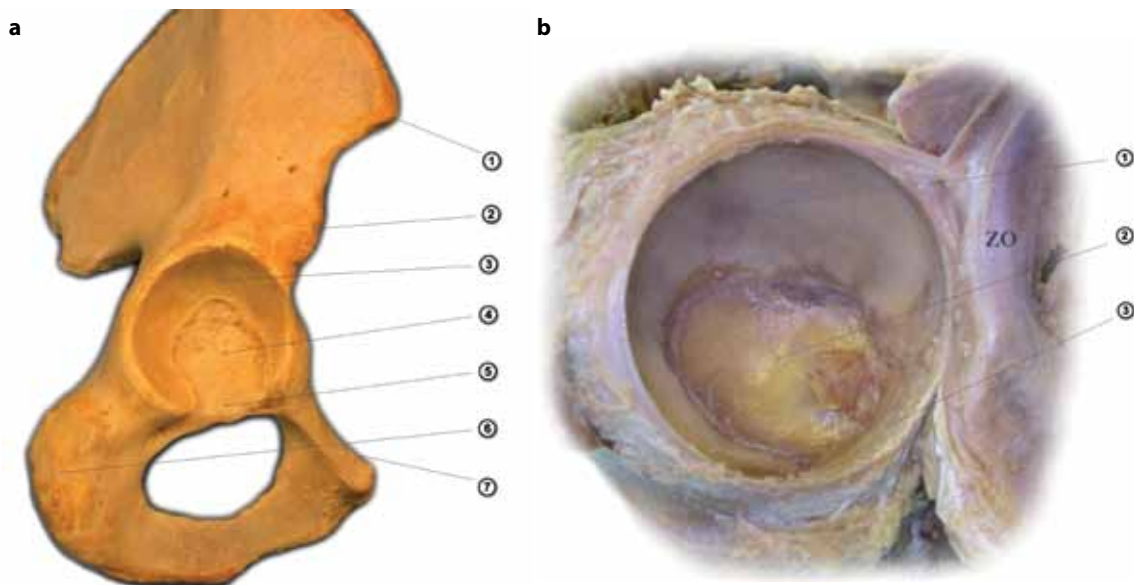


**Obr. 2.1.** Zobrazení jednotlivých částí a růstových zón v *os coxae* (volně podle Williamse /4/): 1 – apofýza hřebene kyčelní kosti, 2 – *labrum acetabuli*, 3 – epifýza (ypsilonovitá chrupavka), 4 – apofýza hrbolu sedací kosti, 5 – apofýza stydké kosti, 6 – epifýza dolního raménka stydké kosti (*synchondrosis ischiopubica*)

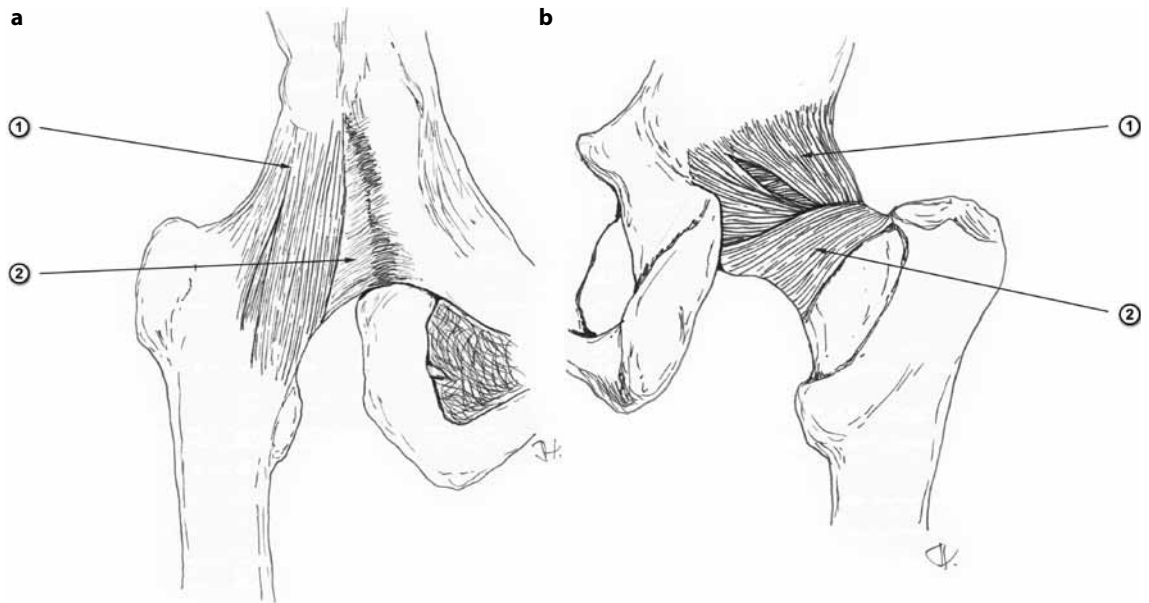
(*lig. transversum acetabuli*) připojeným k oběma ramenům zářezu. Má povrchovou část, která je pevně spojena s lemem, a hlubokou samostatnou část, od níž pak začíná vaz jdoucí k hlavici stehenní kosti (*lig. capitis femoris*). Na vnitřní straně stěny acetabula v jejích kraniálních dvou třetinách najdeme poloměsíčitou kloubní plochu krytou hyalinní chrupavkou (*facies lunata*) pro kontakt s hlavici stehenní kosti (*caput femoris*). Střed jamky představuje vyhloubená jáma (*fossa acetabuli*) vyplněná tukovým polštářem (*pulvinar acetabuli*) a ve svém vrcholu krytá pouze velmi tenkou kostěnou ploténkou. Na vnější straně stěny acetabula se nachází žlábek (*sulcus supraacetabularis*) obkružující kraniální okraj jamky, ve kterém začíná jedna hlava přímého stehenního svalu (*caput reflexum m. recti femoris*). Kaudálně může být patrný otisk (*sulcus infraacetabularis*) od šlachy *m. obturatorius externus*.

Laterálně od lemu obkružuje kloubní jamku kloubní pouzdro (obr. 2.3); to je zesíleno mohutnými vazy rozbíhajícími se od jednotlivých částí pánevní kosti, které jsou tak zcela překryty: *lig. iliofemorale* začíná na horním předním kyčelním trnu (*spina iliaca anterior inferior*), *lig. ischiofemorale* začíná nad sedacím hrbolem (*tuber ischiadicum*) a *lig. pubofemorale* začíná na hřebeni stydké kosti (*pecten ossis pubis*).

Kaudálně od acetabula se nachází otvor (*foramen obturatum*) ohraničený rameny sedací a stydké kos-



**Obr. 2.2.** Zobrazení acetabula: **a** – kostěné struktury (1 – *spina iliaca anterior superior*, 2 – *spina iliaca anterior inferior*, 3 – *facies lunata*, 4 – *fossa acetabuli*, 5 – *incisura acetabuli*, 6 – *tuber ischiadicum*, 7 – *pecten ossis pubis*); **b** – vazivové a chrupavčité struktury (1 – *facies lunata* krytá kloubní chrupavkou, 2 – *pulvinar acetabuli* s patrným zbytkem *lig. capitis femoris*, 3 – *lig. transversum acetabuli*, ZO – *zona orbicularis*)

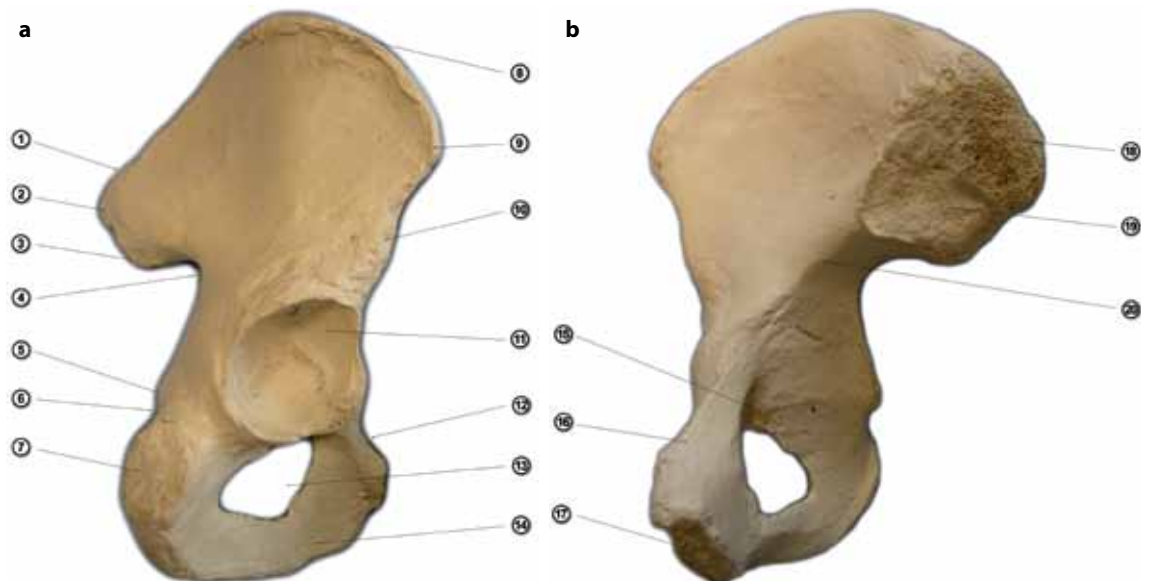


**Obr. 2.3.** Kloubní pouzdro kyčelního kloubu zesílené jednotlivými vazy (volně podle Williamse /4/): **a** – pohled ze předu (1 – lig. iliofemorale, 2 – lig. pubofemorale); **b** – pohled zezadu (1 – lig. iliofemorale, 2 – lig. ischiofemorale)

ti, který je vyplněn vazivovou blánou (*membrana obturatoria*). Z vnitřní strany membrány začíná *m. obturatorius internus*, z vnější pak *m. obturatorius externus*. Otvor není vyplněn zcela, ve ventrokraniální části zůstává průchod (*canalis obturatorius*) pro výstup nervově-cévního svazku (*n. et vasa obturato-*

*ria*) z pánve. Na růstu *foramen obturatum* se podílí dominantně *synchondrosis ischiopubica*.

**Os ilium (kyčelní kost)** (obr. 2.4). Popisujeme tělo (*corpus ossis ilii*) a lopatu (*ala ossis ilii*). Horní okraj lopaty tvoří hřeben (*crista iliaca*), který se skládá ze tří podélných zdrsňelých čar (*labium ex-*



**Obr. 2.4.** Zobrazení jednotlivých struktur na os coxae: **a** – pohled zvenčí (1 – *crista iliaca*, 2 – *spina iliaca posterior superior*, 3 – *spina iliaca posterior inferior*, 4 – *incisura ischiadica major*, 5 – *spina ischiadica*, 6 – *incisura ischiadica minor*, 7 – *tuber ischiadicum*, 8 – *tuberculum iliicum*, 9 – *spina iliaca anterior superior*, 10 – *spina iliaca anterior inferior*, 11 – *facies lunata acetabuli*, 12 – *pecten ossis pubis*, 13 – *foramen obturatum*, 14 – *ramus inferior ossis pubis*); **b** – pohled zevnitř (15 – *sulcus obturatorius*, 16 – *ramus superior ossis pubis*, 17 – *facies symphysealis*, 18 – *tuberositas iliaca*, 19 – *facies auricularis*, 20 – *linea arcuata*)

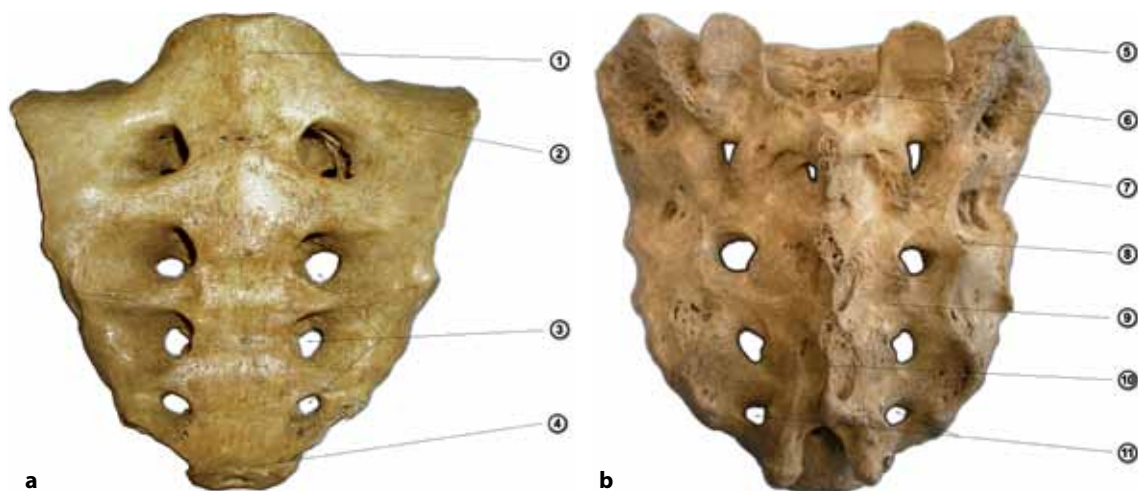
*ternum, linea intermedia, labium internum*) pro připojení svalů břišní stěny. Hřeben vepředu i vzadu vyběhá v trny (*spinae*). *Spina iliaca anterior superior* je místem začátku *m. sartorius*, *m. tensor fasciae latae* a *lig. inguinale*. *Spina iliaca anterior inferior* je místem začátku *caput rectum m. recti femoris*, kloubního pouzdra a *lig. iliofemorale*. *Spina iliaca posterior superior et inferior* jsou zadními výběžky; stejně jako oba přední trny jsou hmatné a mohou sloužit jako orientační body při operačních výkonech na pánvi. Na kyčelní kosti rozeznáváme vnější plochu (*facies glutea*) a vnitřní plochu. Na vnější ploše jsou místa začátků hýžďových svalů (*m. gluteus maximus, medius et minimus*) ohraničená čarami (*linea glutea anterior, posterior et inferior*). Na vnější části přední třetiny hřebene je patrný drsný hrbolík (*tuberculum iliacum*), na kterém začíná část *m. gluteus medius*. Na vnitřní ploše se nachází vyhloubená kyčelní jáma (*fossa iliaca*) pro začátek *m. iliacus*, kaudálně ohraničená šikmo probíhající hranou (*linea arcuata*), která je součástí hranice mezi velkou a malou pánví (*linea terminalis*). Dorzálně se na vnitřní ploše nachází kloubní plocha typického tvaru boltce (*facies auricularis*) pro spojení s křížovou kostí (*articulatio sacroiliaca*). Dorzokraniálně od ní je pak patrná vyvýšená drsnatina (*tuberositas iliaca*) – místo připojení silných vazů kloubního pouzdra (*lig. sacroiliacum interosseum et posterius*).

**Os ischii (sedací kost)** (viz obr. 2.4). Popisujeme tělo (*corpus ossis ischii*) a z něho ventrálním směrem vyběhající rameno (*ramus ossis ischii*), které se v dětství připojuje k dolnímu raménku stydké kosti (*ramus inferior ossis pubis*) chrupavčitě (*synchondrosis ischiopubica*); toto spojení ovlivňuje růst *foramen ob-*

*turatum*. Na kraniálním konci těla nacházíme sedací trn (*spina ischiadica*), který tvoří hranici mezi dvěma topografickými útvary – *incisura ischiadica major et minor*. Na trn se připojuje z křížové kosti sbíhající silný vaz (*lig. sacrospinale*) a začínají na něm dva svaly (*m. ischiococcygeus* a *m. gemellus superior*). Kaudální ohraničení dolního zářezu tvoří sedací hrbol (*tuber ischiadicum*), který jako apofýza ovlivňuje růst sedací kosti. Je místem začátku svalů zadní skupiny stehna (*caput longum m. bicipitis femoris, m. semitendinosus, m. semimembranosus*), svalů mediální skupiny stehna (*m. adductor magnus*), pelvitrochanterických svalů (*m. gemellus inferior, m. quadratus femoris*), svalů hráze (*m. transversus perinei superficialis, m. ischio-cavernosus*) a místem připojení silných vazů (*lig. sacrotuberale, lig. ischiofemorale*).

**Os pubis (stydka kost)** (viz obr. 2.4). Skládá z těla (*corpus ossis pubis*) a dvou vyběhajících ramének (*ramus superior et inferior ossis pubis*). Na mediální ploše plochého těla se nachází drsná plocha pro spojení se sponou (*facies symphysialis*). Horní raménko běží k acetabulu. Na jeho horní ploše je patrný hřeben (*pecten ossis pubis*) a na laterální straně hrbolík (*tuberculum pubicum*). Na dolní straně přiléhající k tělu stydké kosti pak leží oblý žlábek (*sulcus obturatorius*), který společně s *membrana obturatoria* ohraničují průchod (*canalis obturatorius*) pro nervově-cévní svazek (*n. et vasa obturatoria*). Dolní raménko stydké kosti běží k *ramus ossis ischii* a na jeho dolní ploše je hrana (*crista phallica*), u muže výraznější, začíná u symfýzy, u níž se k hraně připojuje rameno topořivého tělesa (*crus penis/clitoridis*).

**Os sacrum (křížová kost)** (obr. 2.5). Vzniká srůstem pěti křížových obratlů a vymizením meziobrat-



**Obr. 2.5.** Zobrazení jednotlivých struktur na os sacrum: **a** – pohled na přední plochu (1 – *basis ossis sacri*, 2 – *pars lateralis ossis sacri*, 3 – *foramina sacralia anteriora*, 4 – *apex ossis sacri*); **b** – pohled na zadní plochu (5 – *tuberositas ossis sacri*, 6 – *canalis sacralis*, 7 – *facies auricularis*, 8 – *crista sacralis lateralis*, 9 – *crista sacralis medialis*, 10 – *crista sacralis mediana*, 11 – *foramina sacralia posteriora*)



lových plotének mezi nimi. Je tvaru čtyřbokého jehlanu s bází tvořenou horní plochou obratle S1 (*basis ossis sacri*), obrácenou kraniálně, a hrotem tvořeným dolní plochou obratle S5 (*apex ossis sacri*), obráceným kaudálně. Horní okraj společně s meziobratlovou ploténkou a tělem obratle L5 tvoří typické vyklenutí (*promontorium*). Variantně může v tomto místě splývat obratel L5 s křížovou kostí (sakralizace), nebo naopak může zůstat obratel S1 izolován (lumbalizace). Laterální části kosti (*partes laterales ossis sacri*) odpovídající srostlým žebřům se kaudálním směrem zužují. Jsou strukturou obrácenou proti pánevní kostem a tvoří páteřní součást kostěného pánevního kruhu, která nese útvary důležité pro tuhé kloubní spojení obou *ossa coxae* a *os sacrum* – kloubní plochu tvaru boltce (*facies auricularis*) v rozsahu S1–S3 pro kontakt se stejnojmennou strukturou na pánevní kosti a dorzálně od kloubní plochy drsnatinu (*tuberositas ossis sacri*) analogickou pro drsnatinu na pánevní kosti pro připojení dvou kloubních vazů (*lig. sacroiliacum posterius et interosseum*).

Dále na křížové kosti rozeznáváme konkávní přední plochu (*facies pelvica*) a konvexní zadní plochu (*facies dorsalis*). Na obou jsou dobře patrná místa osifikace sousedních křížových obratlů (*lineae transversae*). Na přední i zadní ploše nalezneme čtyři páry otvorů (*foramina sacralia anteriora et posteriora*). Tyto otvory představují kostně ohraničené průchody (*foramina intervertebralia*), kterými na kraniálnějších oddílech páteře opouštějí páteřní kanál míšní nervy. Přední plocha je hladká, zadní plocha je zvrásnělá pozůstatky obratlových výběžků srostlých do sagitálně probíhajících hřebenů – srostlé trnové výběžky tvoří ve střední čáře *crista sacralis mediana*, kterou po obou stranách provází *crista sacralis medialis*, vzniklá srostlými kloubními výběžky, a dále laterálně srostlé žeberní výběžky vytvářejí *crista sacralis lateralis*. Jelikož je křížová kost kaudálním pokračováním páteře, ohraničuje pokračování páteřního kanálu (*canalis sacralis*) se svým výstupem (*hiatus sacralis*) vzniklým jako defekt ve srůstu oblouků posledního a předposledního křížového obratle a vytvořené výběžky (*cornua sacralia*) se pevně chrupavkou spojují s analogickými výběžky kostrče.

**Os coccygis (kostrč).** Vzniká srůstem čtyř až pěti terminálních páteřních obratlů. Zachovaná jsou pouze srostlá těla, oblouky již nejsou přítomny. Kraniální výběžky tvaru rohů (*cornua coccygea*) byly popsány výše.

## Spojení pánevního kruhu

**Vazivová spojení (*juncturae fibrosae*)** (obr. 2.6). *Ligamentum sacrospinale* je silný vazivový pruh tvaru trojúhelníku sbíhajícího z kaudální oblasti laterální části křížové kosti a kostrče a připojující se na sedací trn pánevní kosti. Souběžně probíhá po jeho horní ploše *m. ischiococcygeus*.

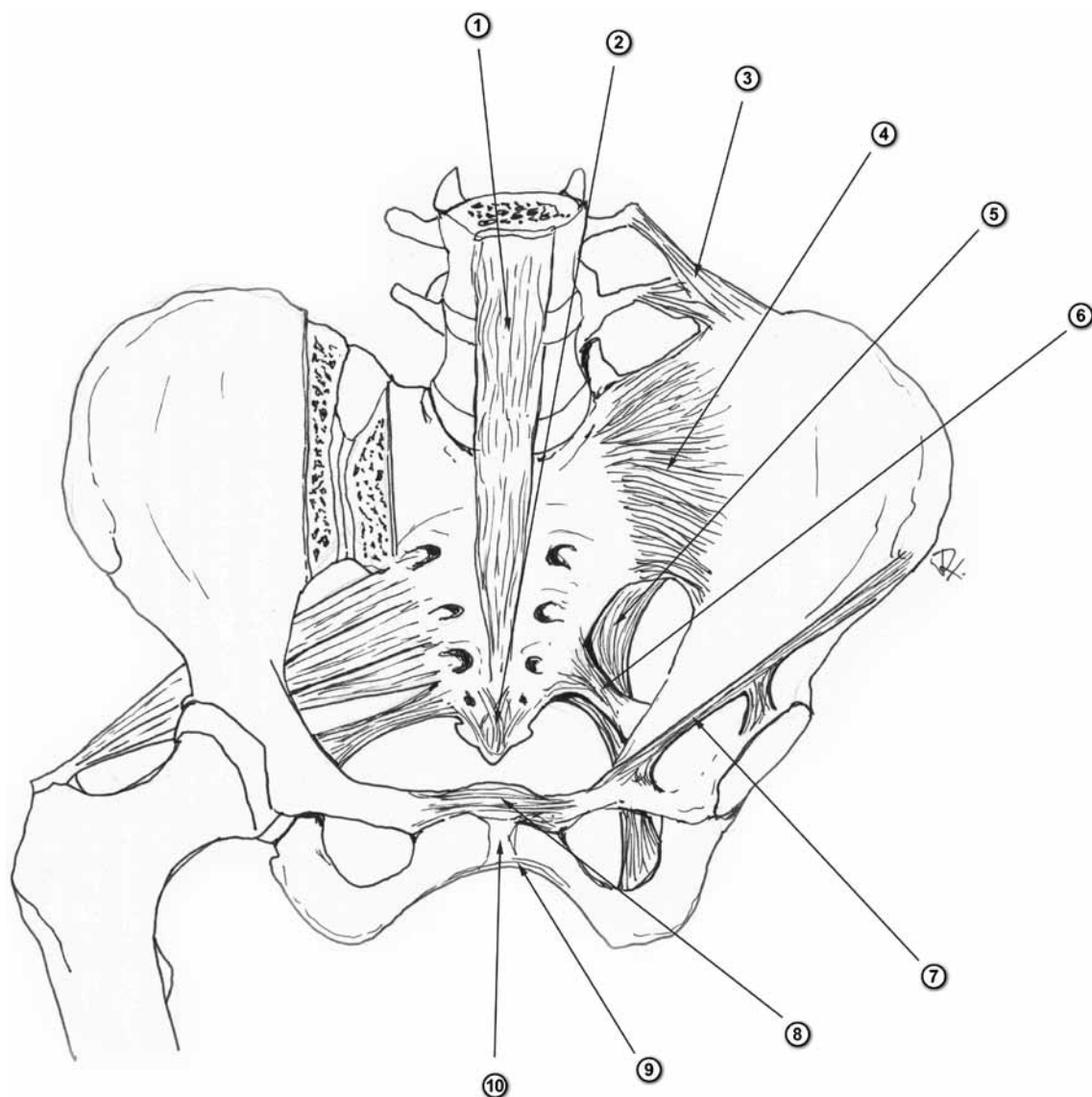
*Ligamentum sacrotuberale* je široký vazivový pruh začínající na laterální části křížové kosti a sbíhající se k místu svého připojení na sedací hrbol pánevní kosti. Tento vaz společně s předchozím má **významný biomechanicky stabilizační vliv na pánevní kruh**, jak bude uvedeno v následující kapitole. Oba vazy také ohraničují zářezy na sedací kosti a doplňují je tak na topografické otvory (*foramen ischiadicum majus et minus*), jejichž obsah bude zmíněn níže.

*Membrana obturatoria* představuje rovinný útvar složený z různě probíhajících a křížících se snopců vaziva a vyplňuje *foramen obturatum*, čímž se podílí na spojení stydké a sedací kosti. Svým vnitřním i vnějším povrchem tvoří základnu pro začátek dvou svalů (*m. obturatorius internus et externus*).

*Ligamentum inguinale* (tříselný vaz) je vazivový pruh spojující kyčelní kost (*spina iliaca anterior superior*) a stydkou kost (*tuberculum pubicum*). Nejedná se o pravý vaz, ale o dolní okraj aponeurózy vnějšího šikmého břišního svalu (*m. obliquus externus abdominis*). Ohraničuje topografické útvary (*lacuna musculorum et vasorum*), kterými přecházejí nervy a cévy z pánve na přední stranu stehna.

*Ligamentum iliolumbale* představují krátké silné vazivové snopce začínající na vnější straně zadního okraje kyčelního hřebene a připojující se na žeberní výběžky čtvrtého a pátého bederního obratle. Jedná se rovněž o **významný stabilizační aparát křížokyčelního kloubu**, který je umístěn mimo vlastní kloub či kloubní pouzdro.

**Chrupavčitá spojení (*juncturae cartilagineae*).** *Symphysis pubica* (stydka spona) je pevné spojení obou stydkých kostí, v některých fyziologických případech (těhotenství) se může do určité míry rozvolnit. Tvoří jej chrupavčitá ploténka (*discus interpubicus*) vložená mezi mediální okraje obou stydkých kostí (*facies symphysiales*). Ploténka je tvořena dvěma druhy chrupavky – hyalinní v místech připojení ke kosti a vazivovou uprostřed. Někdy může být přítomna ve vazivové chrupavce dutina vyplněná tekutinou. Chrupavčitý disk vybíhá dorzálně nad plochý reliéf pánevního kruhu a vytváří výstupek (*eminentia retropubica*), který je dobře hmatný jak peroperačně, tak u ženy *per vaginam*. Spona je mechanicky velmi namáhaným spojením, a je proto



**Obr. 2.6.** Zobrazení vazivových struktur v oblasti pánve (volně podle Čiháka /1/): 1 – *lig. longitudinale anterius*, 2 – *lig. sacrococcygeum anterius*, 3 – *lig. iliolumbale*, 4 – *lig. sacroiliacum anterius et interosseum*, 5 – *lig. sacrotuberale*, 6 – *lig. sacrospinale*, 7 – *lig. inguinale*, 8 – *lig. pubicum superius*, 9 – *lig. pubicum inferius*, 10 – *symphysis pubica*

doplněna dvěma silnými vazy (*lig. pubicum superius et inferius*). Oba vazy běží po povrchu spony a oboustranně přilehlých stydkých kostí, přičemž dolní vaz je silnější. *Ligamentum pubicum inferius* (dříve *lig. arcuatum pubis*) je natolik silné, že při protěti chrupavčitého disku a horního vazy je schopné udržet kontinuitu pánevního kruhu.

**Klouby (diarthroses).** *Articulatio sacroiliaca* (křížokyčelní kloub; sakroiliacký kloub) je tuhý kloub (*amphiarthrosis*) s minimálními rozsahy pohybů. Obě kloubní plochy (*facies auricularis ossis sacri et ilii*) jsou vzájemně inkongruentní, což snižuje mobilitu jinak plochého kloubu. Na zvlněném povrchu kloubních ploch nacházíme jak chrupavku

hyalinní, tak vazivovou. Vzhledem k těmto charakteristikám kloubního povrchu je kloubní pouzdro krátké a tuhé, vyztužené ventrálně i dorzálně silnými vazy (*lig. sacroiliacum anterius, interosseum et posterius*). Na křížové i kyčelní kosti můžeme od zadního a mezikostního vazy najít kostěnou drsnatinu (*tuberositas iliaca et ossis sacri*). Pohyby patří mezi skluzné o minimálním rozsahu, jsou ale velmi důležité pro postavení pánve jak vůči páteři, tak dolním končetinám, tedy pro změnu těžiště při bipedální chůzi. Sklon pánve (*inclinatio pelvis normalis*) představuje úhel mezi dvěma rovinami – horizontální rovinou a rovinou proloženou hranicí velké a malé pánve (*linea terminalis*). Tento úhel lze

zjistit měřením na bočním RTG snímku a pohybuje se okolo 60°.

## Vybrané topografické oblasti pánve

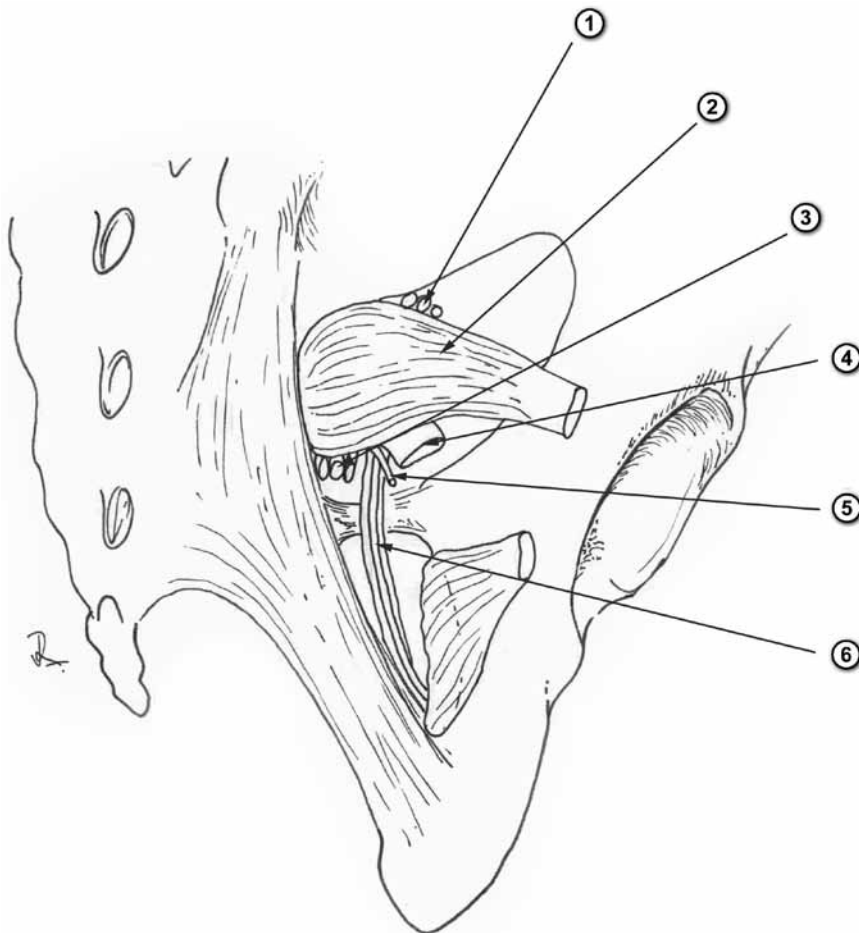
**Foramen ischiadicum majus** (obr. 2.7). Je to otvor ohraničený *incisura ischiadica major ossis coxae* ventrálně a laterálně, *lig. sacrotuberale* dorzálně a mediálně a *lig. sacrospinale* kaudálně. Skrze něj probíhá *m. piriformis*, který tento otvor dělí na dvě části (*foramen suprapiriforme et infrapiriforme*). Horní částí prochází nervově-cévní svazek *n. et vasa glutea superiora*, dolní částí pak čtyři nervy z *plexus sacralis* (*n. ischiadicus*, *n. pudendus*, *n. gluteus inferior*, *n. cutaneus femoris posterior*) a dva cévní svazky (*vasa glutea inferiora*, *vasa pudenda interna*).

**Foramen ischiadicum minus** (viz obr. 2.7). Jedná se o otvor ohraničený *incisura ischiadica minor ossis coxae* ventrálně a laterálně a *lig. sacrotuberale* dor-

zálně a mediálně. Prochází jím nervově-cévní svazek (*n. pudendus et vasa pudenda interna*) a šlacha *m. obturatorius internus*. Nervově-cévní svazek pokračuje plynule podél dolního raménka stydké kosti ve vazivovém obalu na vnitřním povrchu *m. obturatorius internus (canalis pudendalis Alcocki)* ke kořeni penisu či klitoridy.

**Canalis obturatorius** (obr. 2.8). Je průchodem skrze *membrana obturatoria* vyplňující *foramen obturatum*. Je umístěn ve ventrokranální části otvoru a prochází jím nervově-cévní svazek (*n. et vasa obturatoria*) na mediální stranu stehna.

**Lacuna musculorum et vasorum** (obr. 2.9). Průchod z pánve na přední plochu stehna pod dolním okrajem tříselného vazů rozděluje vazivový pruh (*arcus iliopectineus*) na dvě části – laterální *lacuna musculorum* a mediální *lacuna vasorum*. *Lacuna musculorum* je ohraničena *lig. inguinale* ventrálně, *os coxae* dorzálně a *arcus iliopectineus* mediálně a prochází jí jeden sval (*m. iliopsoas*) a dva



**Obr. 2.7.** Zobrazení *foramen ischiadicum majus et minus* (volně podle Platzera /2/): 1 – *n. et vasa glutea superiora*, 2 – *m. piriformis*, 3 – *n. et vasa glutea inferiora*, 4 – *n. ischiadicus*, 5 – *n. cutaneus femoris posterior*, 6 – *n. pudendus et vasa pudenda interna*